Illustration des effets laser diode et Nd-YAG en endodontie et en chirurgie

English titr English titr English
English titr English titr English

MOTS-CLEFS :
- Mots clefs txt Mots clefs txt Mots clefs txt

KEYWORDS:
- *Keywords txt.*

Résumé

Le Editatquae eos invelliquid quassim oloresci debitio nserumq uamenim agnatem facium ute saperum comnisciis id quuntur si ullandis magnis archill aceatibusda commodi reptur? Modipsam qui aut facepudae dolupta turem. Runt ullacius sume estem quunt volessi doluptur? Quiatur?

At lam eossunt volecatur? Qui atur?

Faccabor asperferum consedi dolest, quis

Abstract

The Rionectenis eatiatu repellentio illorrumquas mi, voluptatesti conem laut a nonsequiam reius moles doluptat. Estiur, saperum quamus, si omnis a pos nemporat. Emporio rereruntem deribus ipsant quuntium qui quo moluptat quas re labo. Sequas dit eatempelecae eat laut

AOS 2015;271:x-x
DOI: 10.1051/aos/2015202
© EDP Sciences 2015

▸ ***Dr Amandine PARA,*** *auteurs fonction auteurs fonction auteurs fonction auteurs fonction auteurs fonction auteurs fonction auteurs fonction auteurs fonction auteurs fonction auteurs fonction auteurs fonction auteurs fonction auteurs fonction auteurs fonction auteurs fonction.*

INTRODUCTION

Les lasers trouvent leur indication dans toutes les disciplines odontologiques : endodontie, chirurgie, parodontologie, odontologie conservatrice et orthodontie. Quel que soit le laser choisi, l'utilisation sera d'abord guidée par l'effet recherché (c'est-à-dire par le traitement de la cause de la pathologie). Vient ensuite l'analyse des tissus cibles, comme paramètre supplémentaire qui permettra d'améliorer le réglage du laser. Selon la longueur d'onde, le rayonnement sera plus ou moins pénétrant (diode 810 ou 980 nm, Nd-YAG 1 064 nm, Nd-YAP 1 340 nm) ou absorbé par l'eau et l'hydroxyapatite principalement (Erbium-YAG 2 940 nm, CO_2 10 600 nm). On comprend alors qu'on ne peut pas obtenir tous les effets avec un même laser. Les principaux effets laser sont au nombre de quatre : photoablatif, photothermique, photodynamique et photostimulant. Un dernier effet dit photomécanique pourra être obtenu avec certaines longueurs d'onde.

Ces effets sont obtenus en combinant plusieurs paramètres comme :

- les paramètres « machine » : réglages de la taille du spot lumineux (influençant la surface d'impact, **fig. 1**), de la puissance, et des temps de pulse lors du tir laser. Il y a une dispersion et une faiblesse de l'énergie apportée en profondeur avec les spots plus larges ;
- les paramètres « praticien » : geste, temps d'application (c'est-à-dire combinaison des temps de tir et des temps de repos) ;
- le paramètre « hôte » : tissu cible plus ou moins chargé en eau, en mélanine ou en hydroxyapatite.

Dans cet article, nous avons choisi d'illustrer à travers deux cas cliniques simples les effets laser photodynamique, photothermique, photostimulant et photomécanique, obtenus par deux longueurs d'onde : diode 980 nm et Nd-YAG 1 064 nm. La description de chacun des cas sera principalement orientée sur la gestuelle et l'utilisation pratique du laser.

UTILISATION DU LASER ND-YAG EN ENDODONTIE

Le premier cas concerne le retraitement endodontique d'une prémolaire mandibulaire assisté au laser Nd-YAG (Deka).

Le plan de traitement de cette patiente, édentée depuis plusieurs années dans le secteur antérieur, a consisté en un bridge de longue portée au maxillaire, de 14 à 24 avec extraction de la racine de 12, non conservable. Au niveau de 34 et 35, un plan de traitement conservateur est envisagé avec l'objectif de la guérison des foyers infectieux, avant le remplacement par des prothèses d'usage.

Le laser Nd-YAG a été utilisé pour les traitements endodontiques, et nous détaillerons uniquement le traitement de 34, à l'anatomie complexe, porteuse d'une lésion apicale. Les radiographies initiales panoramique et rétroalvéolaire de 34 laissent présager de deux racines dont le traitement canalaire est peu satisfaisant (**fig. 2 et 3**). C'est uniquement lors de l'ouverture de la dent, sous aide opératoire par microscope optique (**fig. 4**), que l'anatomie complexe de 34 liée à la présence de trois racines a été mise en évidence.

Les objectifs du traitement radiculaire de cette dent sont multiples :

- désinfecter l'ensemble du réseau canalaire ;
- réaliser le retraitement endodontique ;
- obturer l'ensemble du réseau canalaire désinfecté.

Le laser Nd-YAG Smart File Deka (**fig. 5**) a été une aide lors de toutes les phases du traitement grâce à deux effets, photomécanique et photodynamique.

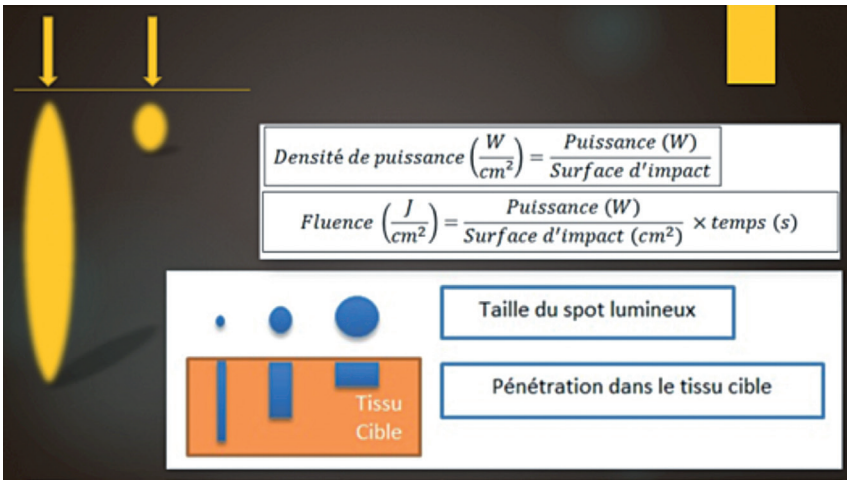

Fig. 1 : Relation entre la profondeur de pénétration du rayonnement laser, la puissance et la taille du spot lumineux (ou surface d'impact) : plus le spot est large, plus il y a de réflexion, de réfraction et de dispersion du rayonnement.

Fig. 2 : Panoramique intiale montrant les lésions apicales sur 34 et 35, ainsi que l'état du secteur maxillaire à réhabiliter.

Le retraitement endodontique a été effectué sous champ opératoire, en deux séances assurant :

- la désobturation par effet photomécanique (150 mJ, 20 Hz). L'extrémité de la fibre de 200 µm est amenée au contact du matériau d'obturation existant, puis les tirs activés vont ramollir voire « pulvériser » la gutta existante. Le travail classique de désobturation avec agent chimique désobturant et lime H se poursuit en alternance avec les tirs laser. La pénétration des limes est plus aisée ainsi que le suivi du trajet canalaire. La pénétration des limes est contrôlée radiologiquement (**fig. 6**) ;
- la décontamination par thérapie photochimique (100 mJ, 10 Hz). La fibre est amenée à l'intérieur du canal (rempli d'eau oxygénée à 10 volumes) jusqu'à la longueur de travail moins 1 mm sans actionner les tirs, puis les shoots ont lieu au cours d'un mouvement retrait de la fibre vers l'entrée du canal. L'utilisation du laser permet une propulsion du liquide dans les canaux accessoires par effet de souffle. On voit le liquide devenir blanchâtre (remous de débris canalaires) et l'apparition de bulles d'O_2 (**fig. 7a et 7b**). Chaque séquence de tirs de l'apex vers la chambre dure environ 5 secondes reproduite 1 ou 2 fois (selon l'état de nécrose initial de la dent), avec à chaque fois un renouvellement de l'eau oxygénée, jusqu'à voir apparaître les bulles d'O_2 ;
- l'obturation par effet « canon » (120 mJ, 20 Hz) : enduire le tiers apical du canal de pâte d'obturation avec un lentulo ou un cône de gutta puis tirer avec la fibre laser dans la pâte (sans cône de gutta, **fig. 8**).

▲ **Fig. 3 : Rétroalvéolaire préopératoire de 35 montrant la présence d'au moins deux racines.**

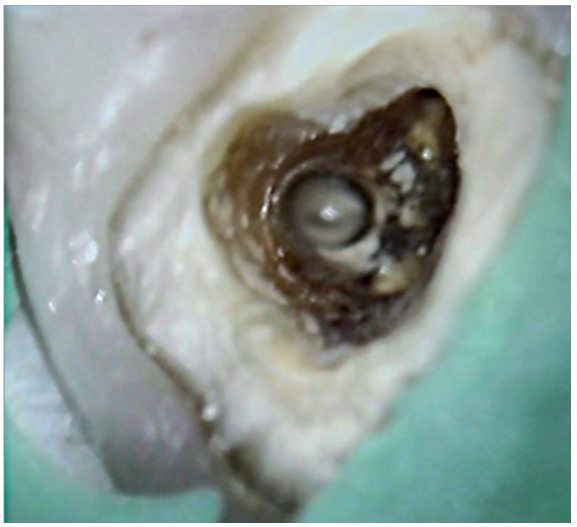

▲ **Fig. 4 : Visualisation sous microscope opératoire des trois entrées canalaires de 34.**

▲ **Fig. 5 : Laser Nd-YAG Smart File Deka et pièces à main disponibles.**

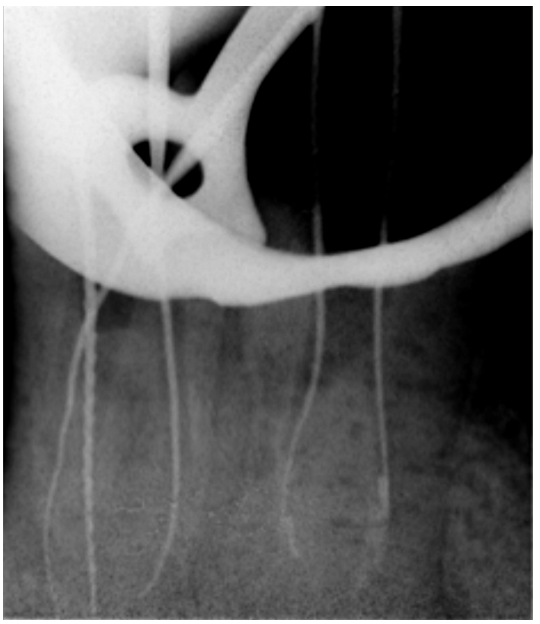

▲ **Fig. 6 : Radiographie lime en place de 34 désobturée par alternance d'utilisation du laser Nd-YAG pour ramollir la pate et des limes manuelles H.**

Le patient est prévenu des claquements qu'il peut entendre et ressentir. Après 1 ou 2 tirs au contact de la pâte, une vérification radiographique est effectuée. Si nécessaire, les séquences de tirs peuvent être renouvelées 1 fois avant d'effectuer une nouvelle vérification. Puis les cônes de gutta sont placés dans les canaux et descendus par condensation verticale à chaud avant la vérification radiologique postopératoire immédiate (**fig. 9**).

Dans le cas de cette patiente, une phase de surveillance de six semaines sous dent provisoire a été observée, puis les restaurations prothétiques définitives ont été réalisées. Un contrôle radiographique à cinq mois permet d'objectiver une cicatrisation de la lésion apicale initiale satisfaisante (**fig. 10**).

Les microorganismes jouent un role crucial dans le développement de la maladie périapicale, et le pronostic du traitement endodontique est intimement lié à la présence de ces bactéries dans le système canalaire. L'intérêt des lasers classe IV comme le Nd-YAG, le diode ou l'Erbium-YAG dans la désinfection par thérapie thermique dans un agent photosensibilisant a été démontré dans plusieurs études. La production d'oxygène activée par le rayonnement dans l'eau oxygénée assure une réduction bactérienne significative [3].

Le respect des protocoles gestuels et des paramétrages en accord avec l'analyse des tissus cibles a une importance capitale dans l'obtention des effets lasers et dans la sécurité de mise en œuvre de cette technologie [7].

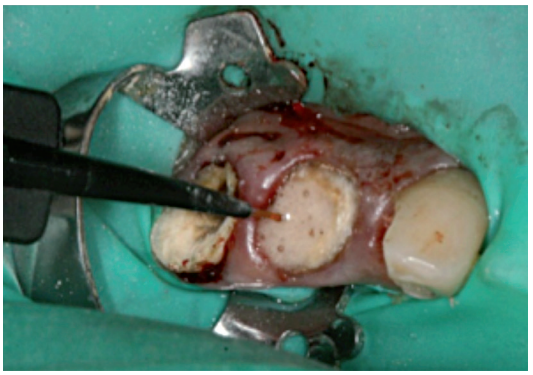

Fig. 7a : Activation de l'eau oxygénée par thérapie photodynamique, à l'aide de la fibre de 200 µm du Nd-YAG insérée dans les canaux.

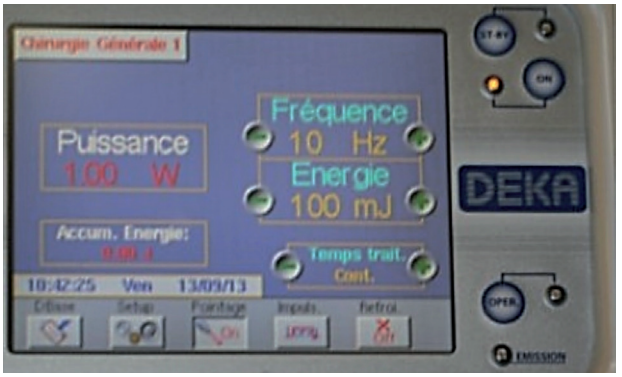

Fig. 7b : Paramétrage du laser Nd-YAG pour la décontamination endodontique.

Fig. 8 : Tirs laser dans la pâte d'obturation. L'effet canon permet à la pâte d'être propulsée dans tout le réseau canalaire préalablement désinfecté.

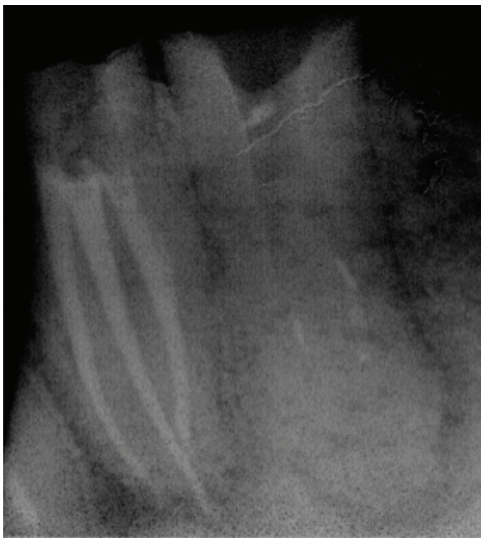

Fig. 9 : Radiographie postopératoire immédiate contrôlant l'obturation des trois canaux de 34.

Fig. 10 : Radiographie de contrôle à cinq mois postopératoires après réalisation des restaurations prothétiques. La cicatrisation de la lésion apicale semble satisfaisante.

UTILISATION DU LASER DIODE 980 nm EN CHIRURGIE ORALE

Le second cas clinique nous permet d'illustrer les effects photothermique, photodynamique et de photostimulation obtenus avec le laser diode 980 nm en chirurgie.

Le patient de 32 ans se présente en consultation avec 26 et 46 non conservables, 46 portant une fracture radiculaire et une fistule vestibulaire (**fig.** 11 et **12**).
Le plan de traitement proposé consiste en l'extraction de cette dent et une réhabilitation implantaire fixée. Ce traitement ne présente pas de difficulté particulière, l'objectif étant d'assainir la situation sur le site infecté avant d'implanter dans des conditions osseuses satisfaisantes.
Nous réalisons tout d'abord l'extraction de 36, de la façon la plus atraumatique possible, afin de ne pas fragiliser les tables osseuses qui assureront un rempart osseux autour du futur implant. Les racines étant déjà séparées par la fracture, une séparation radiculaire à la fraise Zekrya chirurgicale n'a pas été nécessaire. Le septum a ainsi été préservé au maximum (**fig. 13**).

Puis la décontamination du site par thérapie photodynamique se fait à l'aide de la fibre du laser diode Wiser 980 nm (**fig. 14a, b, c, d**) insérée dans l'alvéole d'extraction remplie d'eau oxygénée et en passant à travers le conduit de la fistule (**fig. 15a, b et 16**).
La thérapie photodynamique consiste en l'activation d'une substance par un rayonnement. Dans notre cas, l'énergie photonique du rayonnement sera transmise à un accepteur d'énergie qui est l'oxygène fondamental qui se trouve à l'état naturel dans nos cellules et dont le pourcentage est augmenté par l'addition préalable de peroxyde d'hydrogène. Les molécules cibles deviennent porteuses d'un excès d'énergie qu'elles vont transmettre au dioxygène (l'oxygène fondamental présent dans les tissus cibles), cette énergie photonique est à l'origine de la transformation de l'oxygène fondamental en oxygène singulet (.O = O.) L'oxygène singulet (dioxygène diamagnétique) a une durée de vie de l'ordre de la microseconde et s'isomérise en oxygène triplet (dioxygène paramagnétique), d'une durée de vie de l'ordre de la milliseconde. Puis l'oxygène triplet retombe à la molécule d'oxygène fondamental disponible pour une nouvelle excitation photonique [6].
Le paramétrage du laser diode Wiser est le suivant : fibre de 400 µm, mode PDT moyen (Pmax = 2,5 W,

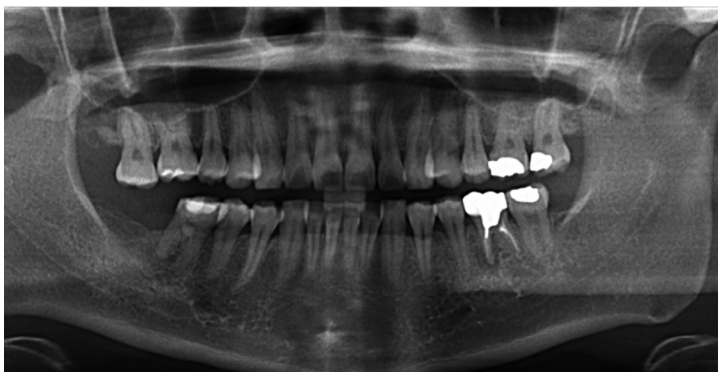

▲ **Fig. 11 : Panoramique initial montrant l'état de 36 non conservable.**

▲ **Fig. 12 : Situation clinique initiale montrant la fistule vestibulaire de 36 fracturée.**

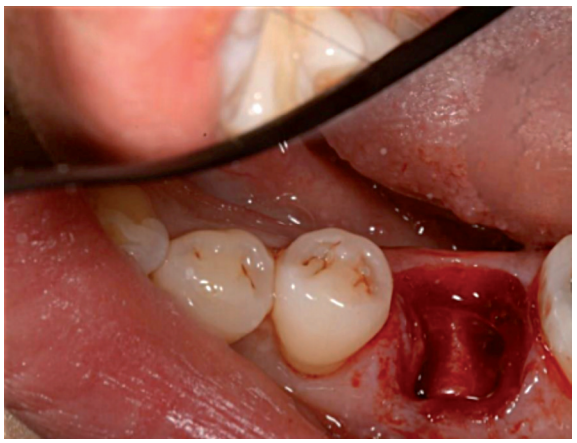

▲ **Fig. 13 : Septum préservé après l'extraction.**

◄ **Fig. 14a : Laser diode Wiser 980 nm.**

▼ **Fig. 14b, c, d : Pédale, fibres disponibles sous forme de tip et lentille coudée défocalisante du laser diode.**

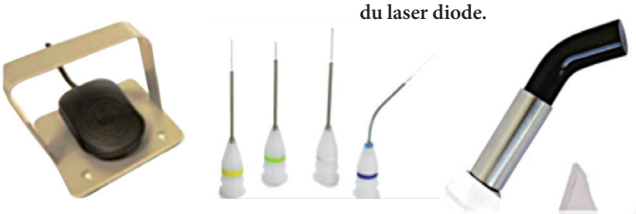

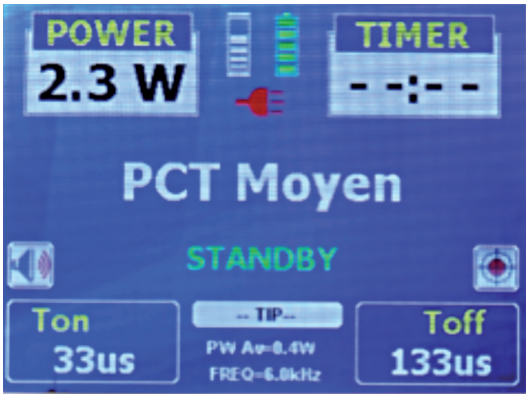

▲ **Fig. 15a et 15b :** Eau oxygénée en place avant activation des tirs laser qui seront appliqués selon les réglages en PDT moyen.

TiOn = 50 µs TiOff = 117 µs, FREQ = 6,0 kHz).
L'eau oxygénée à 10 volumes est préalablement déposée dans l'alvéole et l'extrémité de la fibre est amenée à distance du fond de l'alvéole (pas de contact osseux). Puis un mouvement de va-et-vient (de haut en bas) est maintenu dans toute l'alvéole, pendant que les tirs sont activés et l'eau oxygénée renouvelée trois à quatre fois pour favoriser les échanges entre les molécules d'oxygène et décontaminer le site en profondeur.
L'afflux sanguin dans l'alvéole est ensuite augmenté par effet photothermique faible (Pmax = 2 W, TiOn = 80 µs, TiOff = 80 µs, FREQ = 2 000 Hz) favorable à une vasodilatation. Pour ce faire, la fibre est activée en mouvement de tourbillonnements lents de haut en bas de l'alvéole. Puis, selon le même mouvement, un effet photothermique plus élevé permet d'obtenir un sang de consistance « gélifiée » autour de l'extrémité de la fibre : le laser diode est réglé en mode photothermique moyen. Les berges de l'avélole seront comprimées à l'aide de compresses et l'amas de sang gélifié sera laissé en place tel un caillot biologique dans les alvéoles dés-habitées. Le site est suturé sans contact berge à berge (on recherche uniquement pour une protection de ce caillot biologique), puis photostimulé à l'aide d'une lentille défocalisante (**fig. 17**), en mode pulsé (6 W – Ton 20 µs – Toff 40 µs – 16 700 Hz – P moy. 2 W, 8 × 30 secondes). Cela permet, en fin d'intervention, de limiter les suites postopératoires et de potentialiser la cicatrisation [1].

À trois mois, la réouverture du site montre une corticale osseuse en apparence reformée (**fig. 18a, b**), et permettant la mise en place d'implant de diamètre 4,8 mm sans adjonction de biomatériau. La stabilité de l'implant supérieure à 32 N/cm nous a permis de réaliser une technique en un seul temps chirurgical avec la mise en place d'une vis de cicatrisation (**fig. 19a, b**). Le temps de cicatrisation estimé est de quatre mois avant la réalisation prothétique (**fig. 20**).

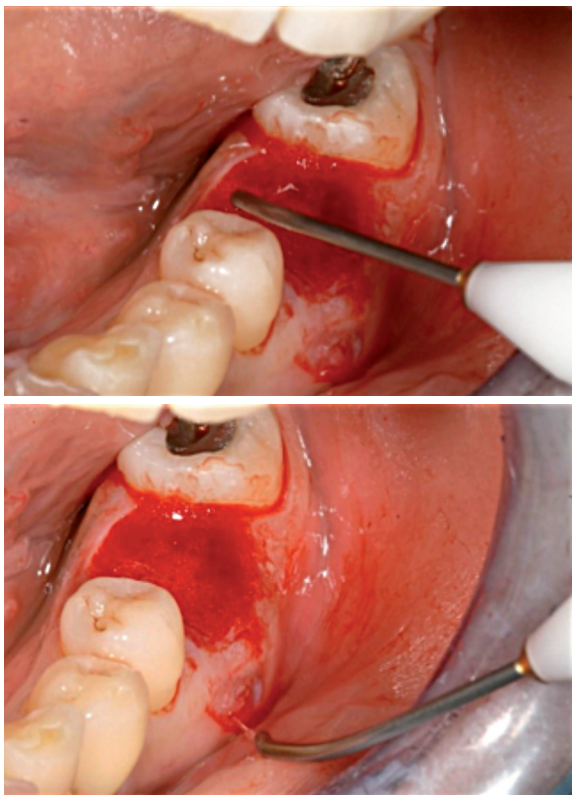

▲ **Fig. 16a et 16b :** Activation de la fibre de 400 µm pour thérapie photodynamique dans l'alvéole et à travers la fistule.

▲ **Fig. 17 :** Photostimulation à l'aide de la lentille défocalisante du laser diode.

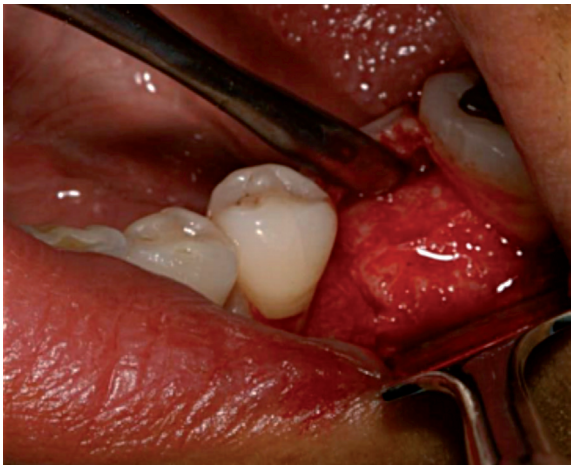

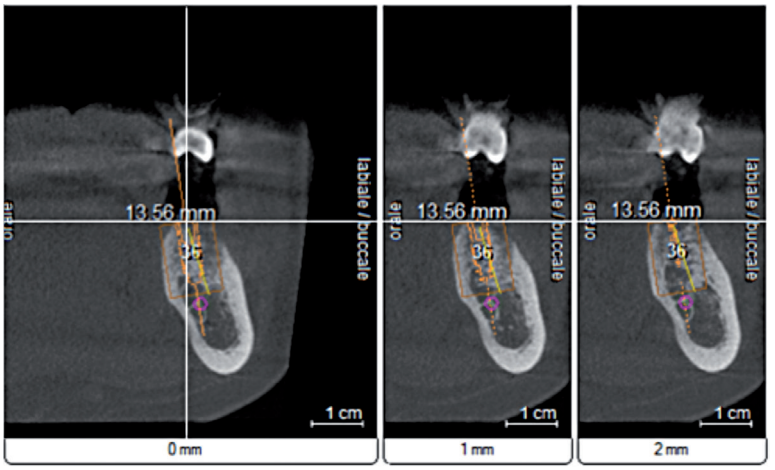

▲ **Fig. 18a, 18b :** Site ouvert après 3 mois de cicatrisation, montant une corticale reformée. Le cone beam préopératoire montre toutefois une cicatrisation osseuse non terminée complètement à ce stade.

▲ **Fig. 19a, 19b :** Mise en place de l'implant avec une bonne stabilité primaire permettant la mise en place de la vis de cicatrisation en un seul temps chirurgical.

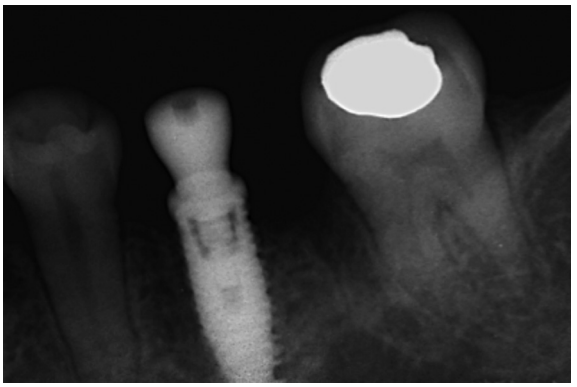

◄ **Fig. 20 :** Radiographie de contrôle

DISCUSSION

Il y a-t-il un intérêt à la thérapie photodynamique pour la néoformation osseuse par rapport à une cicatrisation sans stimulation laser diode ?

En premier lieu, il est important de rappeler que la cicatrisation osseuse sera facilitée si la phase d'extraction respecte des procédures favorables à la préservation du tissu osseux initial. Les procédures de préservation de l'alvéole décrites et validées dans plusieurs revues systématiques de littérature (séparation radiculaire, luxation lente et atraumatique, etc.) sont autant de précautions efficaces à mettre en œuvre pour limiter les altérations de parois en hauteur et horizontalement sur les sites postextractionnels. L'élévation d'un lambeau et la fermeture par première intention des berges des tissus mous semble avoir peu

d'effet sur la perte osseuse horizontale et verticale [2]. En ce qui concerne la régénération osseuse proprement dite, il semble également que le comblement osseux des alvéoles d'extraction par un biomatériau de régénération osseuse guidée n'améliore pas significativement la cicatrisation osseuse et la quantité d'os néoformé. Histologiquement, le comblement osseux (quel que soit le matériau) assure bien une néoformation osseuse, mais le délai d'obtention semble augmenté. Toutefois, l'utilisation de membrane seule jouerait un rôle de barrière en limitant la compétition tissulaire responsable parfois d'une invagination des tissus mous à l'intérieur de la plaie [2].

Une autre revue systématique de littérature confirme ces résultats et conclut que les sites non traités (par régénération osseuse guidée ou fermeture par une membrane) montrent une cicatrisation osseuse normale. Ils ajoutent que l'évaluation du ratio coût/bénéfice lors de l'adjonction de biomatériaux osseux devrait être prise en compte d'un point de vue biologique et économique [5].

Partant de ces conclusions et en s'appuyant sur les résultats des études évaluant l'effet des lasers diode sur les cellules, la place du laser est intéressante à discuter. Récemment, l'effet du laser diode 980 nm sur la prolifération des préostéoblastes a été évalué, en présence de la production d'oxygène réactif. Les auteurs ont formulé l'hypothèse que l'oxygène présent naturellement dans nos cellules et activé par le rayonnement laser était un facteur clé de l'induction de prolifération des ostéoblastes, car on sait que l'oxygène peut inciter l'activation de beaucoup de cellules souches, menant à la prolifération cellulaire, la différenciation ou l'apoptose. L'étude a consisté à évaluer l'effet du rayonnement laser sur les préostéoblastes selon des énergies différentes (1 à 50 J), en absence ou en présence d'un antioxydant (N-Acétyl-L-Cystéine (NAC), qui inhibait ou pas l'action de l'oxygène. Il en ressort que le traitement laser, en absence de NAC, a entraîné une augmentation statiquement significative d'oxygène dépendant de la fluence délivrée. La prolifération cellulaire a été significativement augmentée quelle que soit l'énergie, avec un sommet à 10 J. Au contraire, en présence de NAC, donc lorsque l'oxygène est inactivé, l'irradiation laser n'a pas pu inciter de prolifération cellulaire, suggérant un rôle crucial de l'oxygène dans cet effet cellulaire induit par le laser. Les conclusions suggèrent que le laser diode peut être un outil utile pour la thérapie de régénération osseuse [4].

Nos résultats cliniques, qui doivent toujours être interprétés au regard des résultats scientifiques obtenus par les différentes équipes qui publient sur cette nouvelle technologie, sont encourageants et en accord avec les études. L'utilisation d'un laser pénétrant (de faible longueur d'onde comme le laser diode 980 nm) en présence d'un apport d'oxygène augmenté (par l'eau oxygénée activée par thérapie laser photodynamique) entraînerait une meilleure prolifération et différenciation des ostéoblastes, permettant la reformation plus rapide et quantitative du tissu osseux que l'on observe *in vivo*.

Bibliographie

[1] Damante CA1, De Micheli G, Miyagi SP, Feist IS, Marques MM. Effect of laser phototherapy on the release of fibroblast growth factors by human gingival fibroblasts. *Lasers Med Sci* 2009;24(6):885-891.

[2] Horváth A1, Mardas N, Mezzomo LA, Needleman IG, Donos N. Alveolar ridge preservation. A systematic review. *Clin Oral Investig* 2013;17(2):341-363.

[3] Lee MT, Bird PS, Walsh LJ. Photo-activated disinfection of the root canal: a new role for lasers in endodontics. *Aust Endod J* 2004;30(3):93-98.

[4] Migliario M1, Pittarella P, Fanuli M, Rizzi M, Renò F. Laser-induced osteoblast proliferation is mediated by ROS production. *Lasers Med Sci* 2014;29(4):1463-1467.

[5] Vittorini Orgeas G1, Clementini M, De Risi V, de Sanctis M. Surgical techniques for alveolar socket preservation: a systematic review. *Int J Oral Maxillofac Implants* 2013;28(4):1049-1061.

[6] Rey G, Missika P. Les lasers et la chirurgie dentaire : Innovations et stratégies cliniques. *Éditions CDP, Collection JPIO,* 2010

[7] Rey G. et al. Utilisation des lasers en endodontie. *Éditions CDP, Collection JPIO,* 2014.